



Câncer de Mama HER2+: Neoadjuvância & Adjuvância

Dr. Carlos Sampaio

AMO

Assistência Multidisciplinar em Oncologia

Salvador-BA



CASO CLÍNICO

- Objetivos educacionais:
 - Escolha da abordagem adjuvante versus neoadjuvante
 - Discutir opções de esquema terapêutico



CASO CLÍNICO

- Sexo feminino, 52 anos, natural de Salvador.
- Não realizava exames de rotina há 8 anos.
- Percebeu nódulo em mama esquerda, rápido crescimento.
- Procurou mastologista para avaliação.



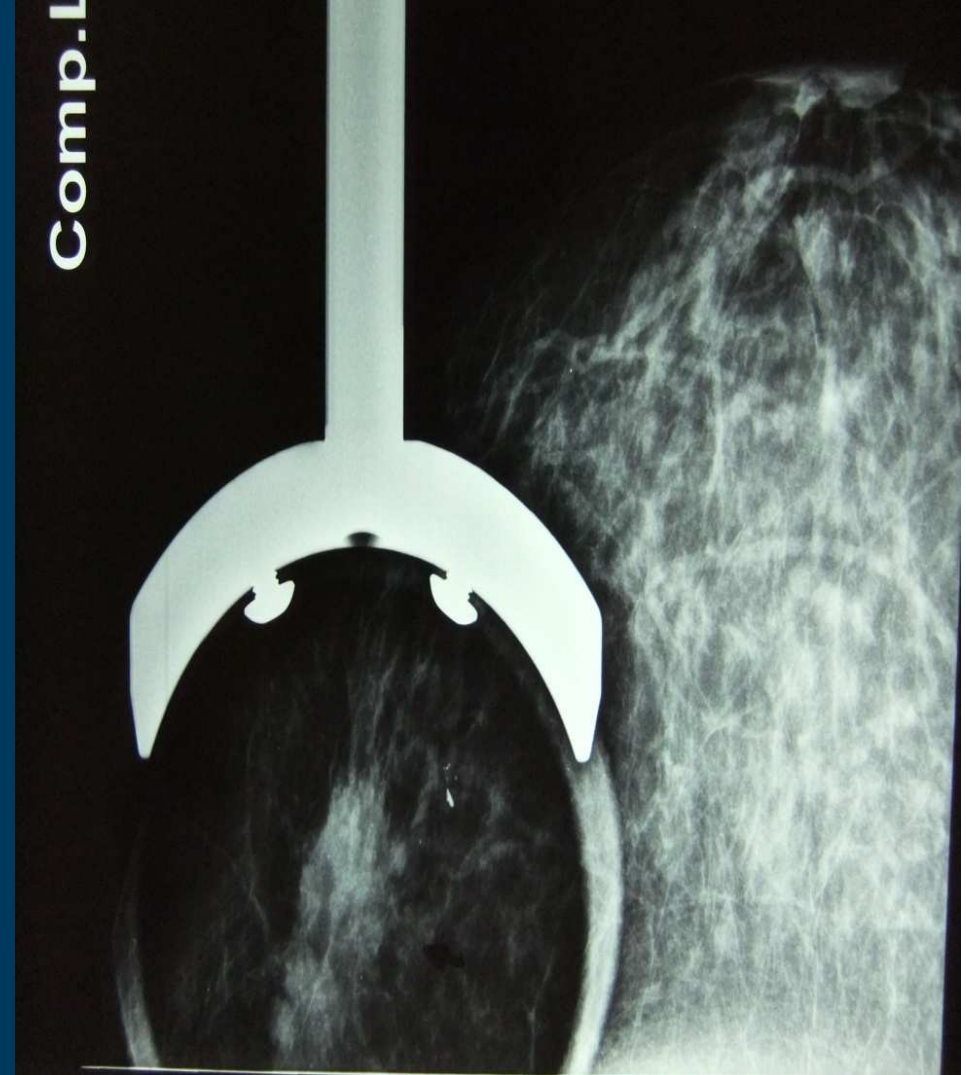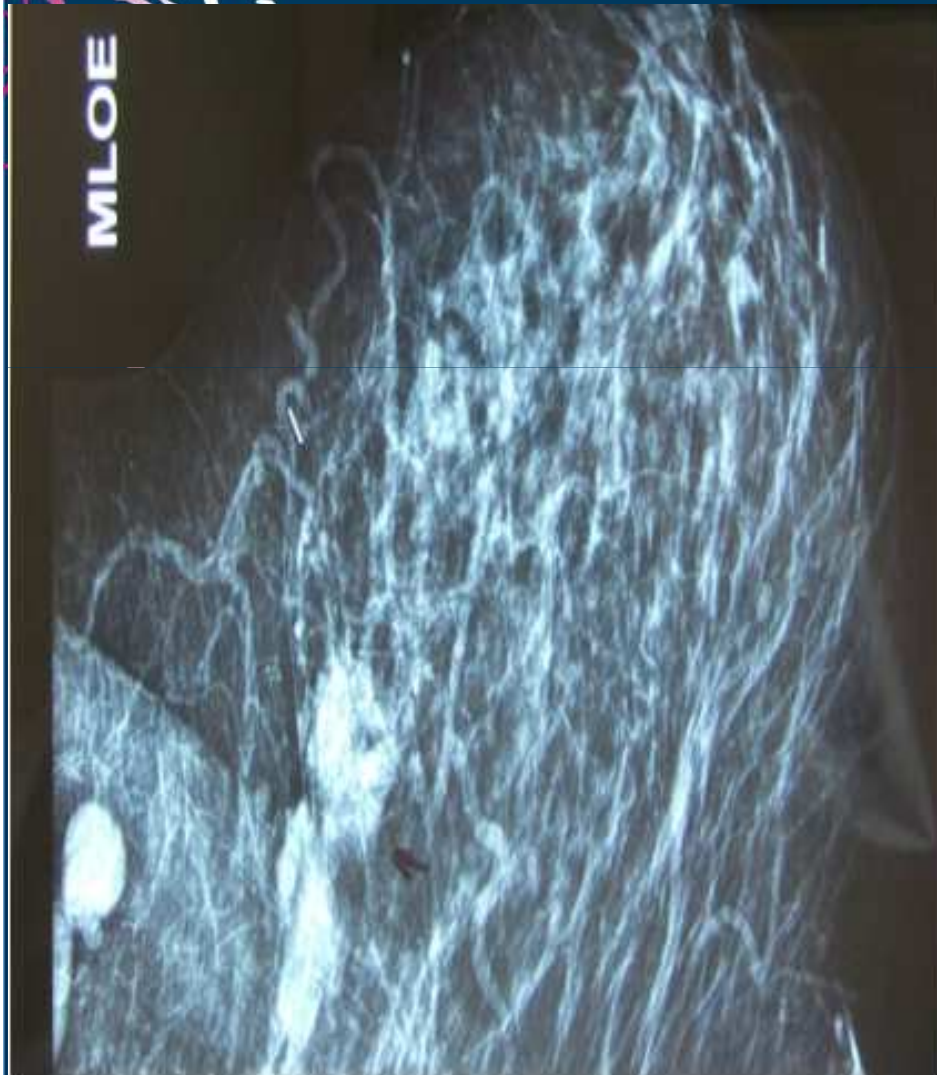
CASO CLÍNICO

- **U.S. de mamas:**
 - Imagem hipoecoica, irregular e espiculada em mama esquerda, medindo 2,1 x 1,0cm
- **Mamografia:**
 - Assimetria em quadrante superior de mama esquerda, aspecto estriado, além de linfonodos fusionados em axila esquerda



CASO CLÍNICO

Mamografía (05/2010)

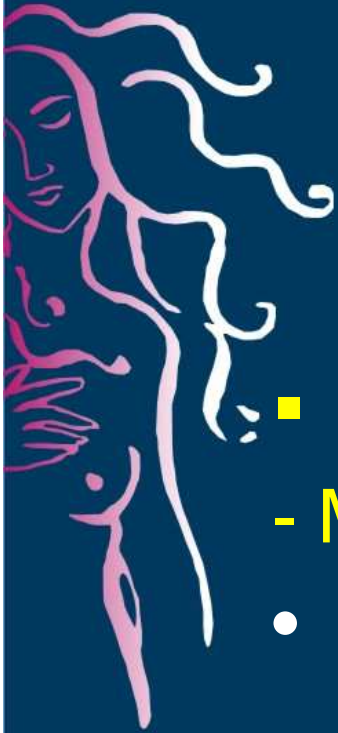

CASO CLÍNICO



- Menarca aos 14 anos
- Histerectomia aos 37 anos (miomas)
- HAS e dislipidemia
- G3 partos normais
- Ao exame físico:
 - Tumoração palpável em quadrante externo da mama medindo cerca de 5 cm no maior diâmetro
 - Axila esquerda com linfonodos fusionados 6 x 6 cm
- Exames complementares sem anormalidades
- Avaliação hormonal: menopausada

CORE BIOPSY



■ AP:

- Mama:

- Carcinoma ductal infiltrante da mama

- Axila:

- Punção positiva para malignidade

■ IMUNO-

HISTOQUÍMICA:

- Positividade para receptores hormonais de estrogênio (20%) e de progesterona (20%)
- cerbB2 positivo 3+
- Ki-67 positivo 50%



Sua conduta inicial para esta paciente seria:

1. Cirurgia+ esvaziamento axilar
2. Quimioterapia neoadjuvante + trastuzumabe adjuvante
3. AC-Docetaxel + trastuzumabe neoadjuvante
4. AC-Paclitaxel + trastuzumabe neoadjuvante
5. TCH neoadjuvante
6. Trastuzumabe + Lapatinibe neoadjuvante
7. Outra

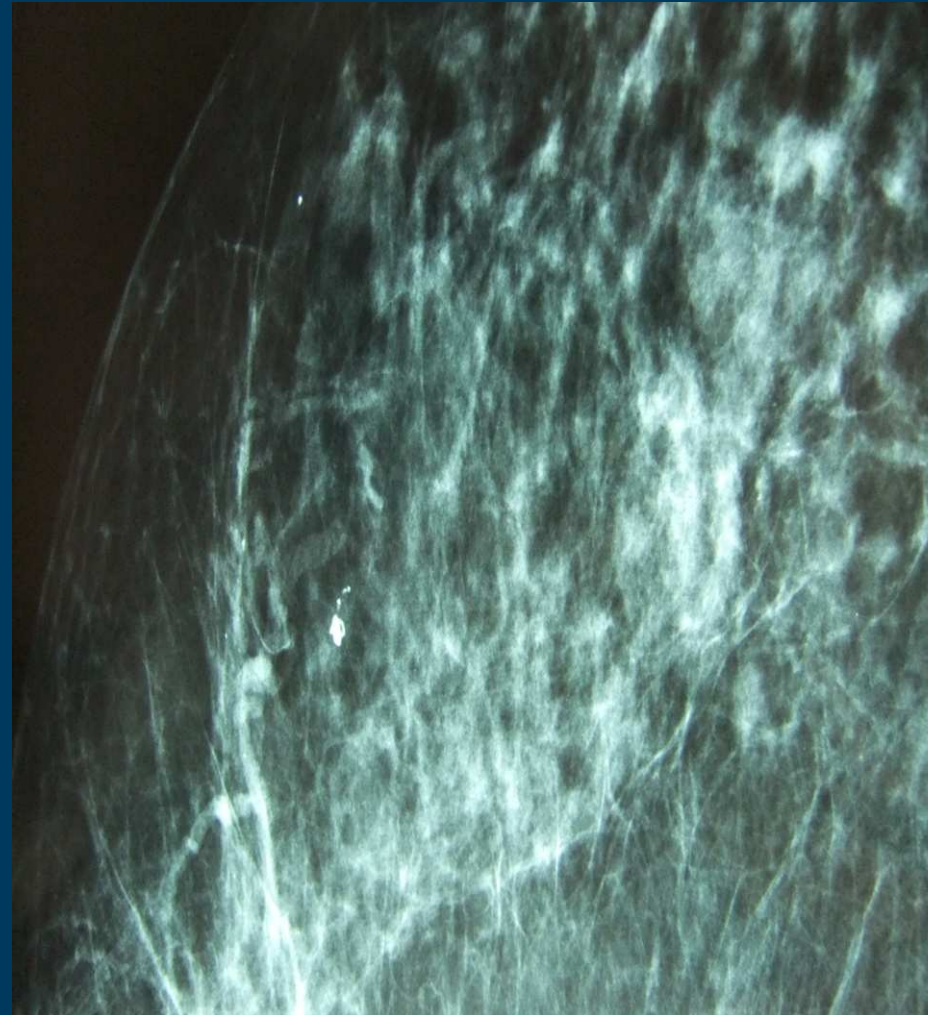
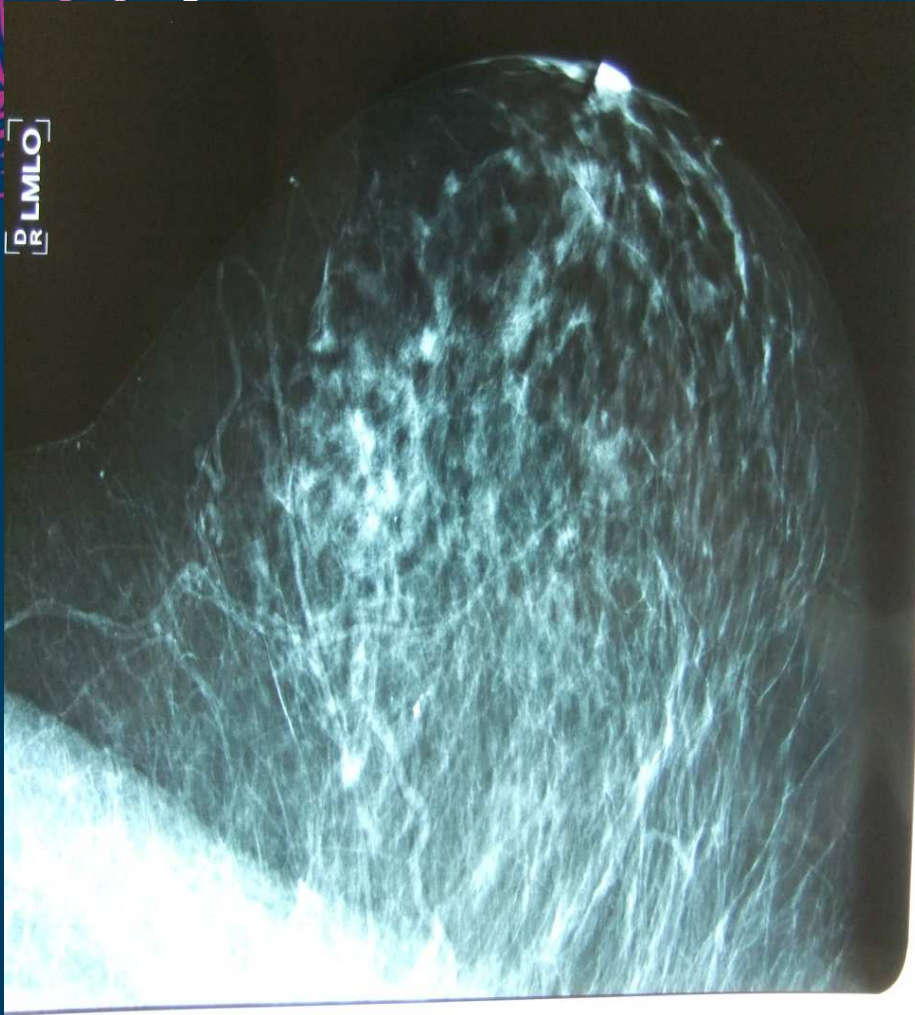
CASO CLÍNICO

- Paciente submetida a tratamento neoadjuvante com esquema TCH por 6 ciclos com boa tolerância e resposta clínica completa na mama e axila.



MAMOGRAFIA PÓS-QT



Cirurgia



- Submetida a quadrantectomia, sem evidência de neoplasia residual ao exame anátomo-patológico.
- Resposta patológica completa em mama e axila.
- Encaminhada para avaliação do serviço de radioterapia.



Em relação à radioterapia:

1. Não há indicação após resposta patológica completa em mama e axila
2. Irradiaria apenas axila
3. Irradiaria mama e axila
4. Irradiaria mama, axila e fossa supraclavicular



Em relação ao tratamento adjuvante:

1. Hormonioterapia com IA por 5 anos + Trastuzumabe adjuvante por 1 ano
2. Hormonioterapia com IA-TMX + Trastuzumabe adjuvante por 1 ano
3. Hormonioterapia com TMX-IA + Trastuzumabe adjuvante por 1 ano
4. Suspender Trastuzumabe adjuvante após resposta patológica completa e indicar HT apenas



RESUMO

- 52 anos, doença localmente avançada
- CDI, HR positivo, cerbB2 3+
- TCH neoadjuvante x 6 ciclos
- Resposta patológica completa
- Continuidade de Trastuzumabe até 1 ano
- Radioterapia adjuvante
- IA por 5 anos

